

Diagnose, Stadieneinteilung und Behandlung des
hepatozellulären Karzinoms (interdisziplinär)

CCC-SOP

gültig ab: 09.10.2019

Version: 03

Seite 1 von 18

Inhaltsverzeichnis

1. Anwendungsbereich und Ziel 2

2. Mitgeltende Information 2

3. Verwendete Abkürzungen..... 2

4. Verantwortlich für das QM-Dokument 3

5. Ablaufdarstellung (Flow-Chart)..... 3

5.1. Diagnose, Stadieneinteilung und Behandlung des hepatozellulären
Karzinoms 3

5.2. Stadieneinteilung des HCC 3

5.3. Diagnose des HCC..... 5

5.4. Therapie des HCC..... 6

5.5. Resektion..... 7

5.5.1. Resektion vor Lebertransplantation (bridge to transplant, salvage)..... 7

5.6. Lebertransplantation..... 8

5.7. Prioritätslistung für Lebertransplantation..... 8

5.8. Lebendspende Lebertransplantation..... 9

5.9. Histopathologische Befunderstellung..... 9

5.9.1. Einleitung..... 9

5.9.2. Histopathologische Aufarbeitung entsprechend dem Operationspräparat9

5.9.3. Mikroskopische Beschreibung und Histopathologische Befunderstellung10

5.9.4. Befundbeispiele 10

5.10. Loco-regionäre Behandlungsmodalitäten 11

5.11. Perkutane Alkoholinstillation (PEI)..... 11

5.12. Radiofrequenzablation (RFA) 12

5.13. Transarterielle (Chemo)Embolisation 12

	Funktion	Name oT	Datum	Unterschrift
erstellt	MA	Lt Pkt 4	20.11.2019	e.h.
geprüft Inhalt	SOP Koord	Auerbach	05.11.2019	e.h.
geprüft QM-konform	QB	Ujfalusi	25.11.2019	e.h.
freigegeben CCC	OEL	Sibilia	09.12.2019	e.h.
zur Kenntnis	Direktorin AKH	Kornek	12.12.2019	e.h.
zur Kenntnis	Rektor MedUni Wien	Müller	16.12.2019	e.h.

5.14.	Lokale Bestrahlung.....	12
5.15.	Medikamentöse Therapie.....	14
6.	Erläuterungen.....	14
7.	Literatur.....	14
8.	Änderungen.....	18

<u>Abbildung 1 BCLC Stadieneinteilung und Behandlungsoptionen des HCC nach der Barcelona Clinic Liver-Cancer- (BCLC-)-Klassifikation</u>	5
--	---

<u>Tabelle 1 WHO Performance Status</u>	4
---	---

1. ANWENDUNGSBEREICH UND ZIEL

Diese SOP dient der Unterstützung der Diagnostik und Therapie des hepatozellulären Karzinoms und ist im Bereich des AKH/CCC gültig.

2. MITGELTENDE INFORMATION

CCC SOP Erstellung einer interdisziplinären Leitlinie

<http://intranet.akhwien.at/qm/default.aspx?pid=12273>

3. VERWENDETE ABKÜRZUNGEN

AFP	Alpha-Fetoprotein
AKH	Allgemeines Krankenhaus Wien – Medizinischer Universitätscampus
BCLC	Barcelona Clinic Liver Cancer Staging System
CCC	Comprehensive Cancer Center
CT	Computertomographie
HCC	Hepatozelluläres Karzinom
LL	Leitlinie
LKO	Leitender Koordinator
MedUni Wien	Medizinische Universität Wien
MELD	Model of End Stage Liver Disease
OEL	Organisationseinheitsleitung
OLT	orthotope Lebertransplantation
PDGFR	Platelet-derived growth factor
PEI	Perkutane Alkoholinstillation
PST	Performance Status
QB	Qualitätsbeauftragte/r
RECIST	Response Evaluation Criteria in Solid Tumors
mRECIST	modified Response Evaluation Criteria in Solid Tumors
RFA	Radiofrequenzablation
SOP	Standard Operating Procedure
TACE	Transarterielle Chemoembolisation
VEGFR	Vascular endothelial growth factor
WHO	World Health Organization

4. VERANTWORTLICH FÜR DAS QM-DOKUMENT

Für den Inhalt verantwortliche Autoren (ohne Titel): Ba-Ssalamah Ahmed (Rad), Lammer Johannes (Rad), Schmid Rainer (Strahlen), Stift Judith (Patho), Prager Gerald (KIM I), Kaczirek Klaus (Chir)

Für die Umsetzung des Inhalts ist der jeweilige Abteilungsleiter der klinischen Abteilung verantwortlich.

5. ABLAUFDARSTELLUNG (FLOW-CHART)

5.1. Diagnose, Stadieneinteilung und Behandlung des hepatozellulären Karzinoms

Die Behandlung des hepatozellulären Karzinoms (HCC) wird durch drei bedeutende Fakten beeinflusst:

1. Nach wie vor wird das hepatozelluläre Karzinom sehr häufig in einem weit fortgeschrittenen Stadium diagnostiziert und befindet sich zu diesem Zeitpunkt bereits jenseits der kurativen Therapiemöglichkeit(1).
2. Es treten mehr als 90% aller HCCs in einer zirrhotisch veränderten Leber auf(2), so dass die Leberfunktion eine bedeutende Determinante des spontanen Überlebens, aber auch der Zumutbarkeit verschiedenster therapeutischer Modalitäten wird. In vielen klinischen Situationen ist daher nicht die Präsenz des HCC, sondern die Schwere der Leberzirrhose prognostisch entscheidend. Daraus ergibt sich, dass bei der Behandlung des HCC nicht nur die sehr häufig verwendeten Surrogatparameter des, 'disease-free survival' bzw., 'progression-free survival' verwendet werden dürfen, sondern der harte Endpunkt des Gesamtüberlebens betrachtet werden muss (3). Auch wenn in letzter Zeit häufiger Patienten mit kleinen Lebertumoren in Lebern mit relativ guter Leberfunktion entdeckt werden, so ist doch eine sehr sorgfältige Selektion der Patienten für die Zuordnung zu den einzelnen zur Verfügung stehenden therapeutischen Optionen notwendig.
3. Es besteht im Feld der Behandlung des HCC ein auffallender Mangel an randomisierten kontrollierten klinischen Studien, besonders im Methodenvergleich der chirurgischen Resektion, Transplantation oder Verfahren der radiologischen Interventionen.

5.2. Stadieneinteilung des HCC

Am weitest verbreiteten ist das BCLC Staging System (Barcelona Clinic Liver Cancer Staging System) in seiner aktuellen Version (4), es erfasst als Variablen das Tumorstadium, die Leberfunktion, den Performance Status (Tabelle 1) und Tumor-bedingte Allgemeinsymptome und hat den Vorteil, Stadien, denen prognostische Bedeutung zukommt, mit Behandlungsoptionen zu verknüpfen (Abbildung 1) (5). Es ist in der Lage, Patienten mit Frühkarzinom, die von einer aggressiven Therapie im Sinne eines potentiellen kurativen Ansatzes profitieren könnten, oder Patienten mit intermediären oder fortgeschrittenen Tumorstadien, die von einer palliativen Therapie mit Lebensverlängerung profitieren, von jenen zu unterscheiden, deren terminales Tumorstadium nur eine symptomatische Behandlung rechtfertigt.

Das Frühstadium (Early Stage, Stage A) entspricht Patienten mit erhaltener Leberfunktion (Child A-B) mit einem einzigen oder bis zu 3 Knoten je ≤ 3 cm im Durchmesser. Von diesem Stadium wird auch ein sehr frühes Stadium (Very Early Stage, Stage 0) mit einem einzigen HCC-Knoten < 2 cm Durchmesser in einer Child A Zirrhose unterschieden. Patienten mit Stage 0 nach der BCLC Einteilung sollten eine weitere Abschätzung ihrer Leberfunktion durch Portalvenendruckmessung und Indozyanin Clearance erhalten. Fallen diese normal aus und ist das Bilirubin normal, so ist der Patient ein Kandidat für eine Resektion, welche auch dann erwogen werden

sollten, wenn dieser Voraussetzungen geben sind aber ein resektabler Tumor von >2 cm vorliegen sollte. Sind die Werte nicht normal, so sind die Patienten mit Stadium 0, ebenso wie die Patienten mit Stadium A Kandidaten für andere prinzipiell kurative Verfahren wie Lebertransplantation, PEI oder Radiofrequenzablation. Ein 5-Jahres-Überleben wird für das Stadium A in der Größenordnung von 50-75% angegeben. Auch Patienten mit einer Child C Zirrhose, welche einen Tumor innerhalb der Milan-Kriterien haben sind Kandidaten für die Lebertransplantation, was erst kürzlich von der BCLC-Gruppe klargestellt wurde (4). Stadium B (Intermediärstadium) umfasst Patienten mit multinodulärem HCC mit guter Leberfunktion (Child A, B), ohne Symptome und ohne Gefäßinvasion oder extrahepatische Metastasen. Hier wird liegt das mittlere Überleben bei 16 Monaten. Sie sind meist Kandidaten für eine TACE-Therapie, wodurch das Überleben auf 20-24 Monate gesteigert werden kann. Patienten mit multinodulärer Tumorentwicklung und auch Zeichen einer Gefäßinvasion, Metastasen oder klinischer Symptomatik haben eine 1-Jahres-Überlebens-Wahrscheinlichkeit von ca. 30% und sind derzeit Kandidaten für eine Therapie mit Multikinase-Inhibitoren (Stadium C, fortgeschrittenes Stadium). Stadium D (Terminalstadium) umfasst Patienten mit Child C Zirrhose, Gefäßeinbrüchen, Fernmetastasen und Tumor-bedingter Symptomatik; die 50%-Überlebensrate beträgt ca. 3 Monate.

Empfehlung: Die Prognose von HCC Patienten wird am besten durch Stagingssysteme beschrieben, die nicht nur die Tumormasse, sondern auch die Leberfunktion und die körperliche Aktivität in Betracht zieht. Das BCLC System wird dem am ehesten gerecht und wird im Moment von 90% der Spezialisten in Europa angewandt. (Evidenzgrad 2).

WHO Performance Status

Stadium 0	komplett aktiv, normales Leben, keine Symptome
Stadium 1	geringe Symptome, leichte körperliche Arbeit kann durchgeführt werden
Stadium 2	der Patient kann für sich selbst sorgen, ist jedoch nicht in der Lage zu arbeiten, er ist mehr als 50% des Tages außerhalb des Bettes
Stadium 3	der Patient kann nur im beschränkten Umfang für sich selbst sorgen und ist mehr als 50% des Tages im Bett
Stadium 4	der Patient ist ans Bett gefesselt und ist nicht in der Lage für sich selbst zu sorgen

Tabelle 1 WHO Performance Status

BCLC HCC STAGING AND TREATMENT

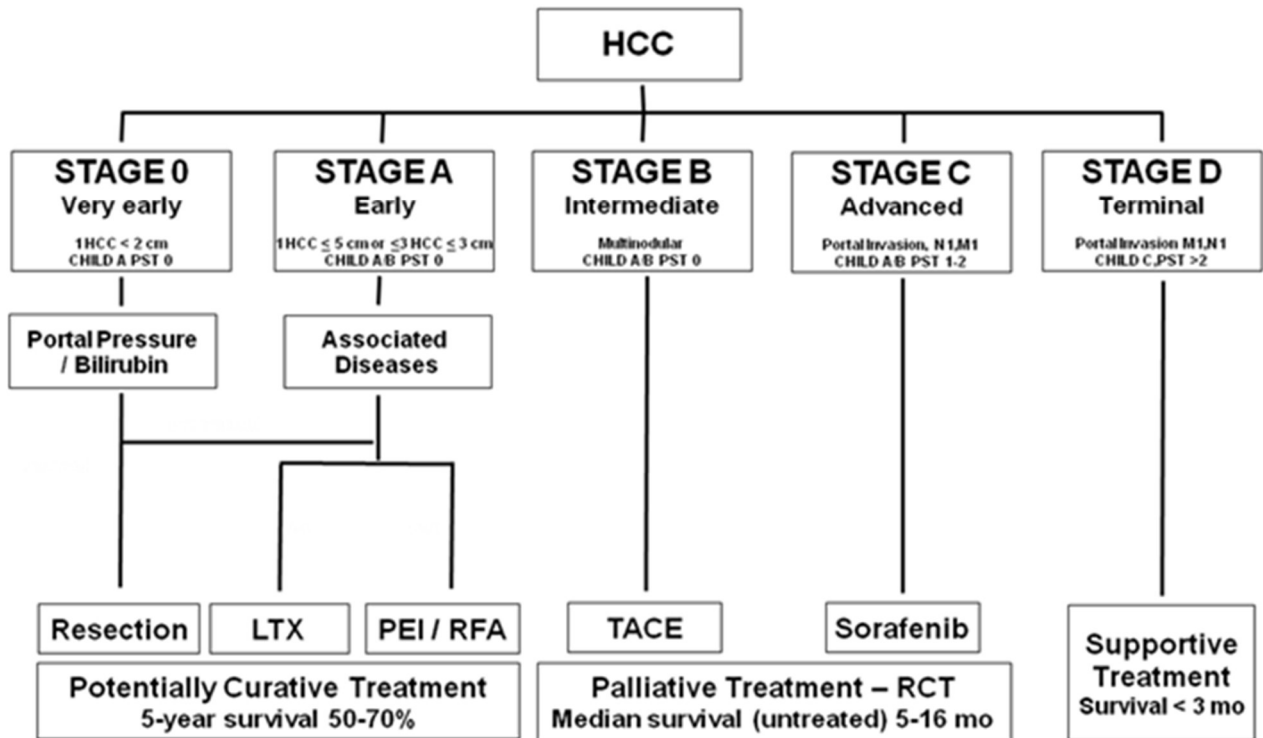


Abbildung 1 BCLC Stadieneinteilung und Behandlungsoptionen des HCC nach der Barcelona Clinic Liver-Cancer- (BCLC-)-Klassifikation

5.3. Diagnose des HCC

Sie beruht im Wesentlichen auf bildgebenden Verfahren. Der Ultraschall führt meist zur Erstdiagnose einer Raumforderung, entweder inzidentell oder im Rahmen der Surveillance bei bekannter Leberzirrhose. War früher eine histologische Verifizierung des HCC eine *conditio sine qua non*, so ist sie heute aus diagnostischen Gründen in den internationalen Leitlinien nicht mehr immer gefordert (6), wobei sich in Zukunft die Biopsie zur molekularen Diagnostik auch wieder zum Standard entwickeln könnte(7). Da die Mehrzahl der Patienten an der Klinischen Abteilung für Gastroenterologie und Hepatologie jedoch potentielle Studienpatienten darstellen, erfolgt an unserer Abteilung in der Regel eine histologische Verifizierung des hepatozellulären Karzinoms. Gerinnungsvoraussetzungen bei Patienten mit Leberzirrhose sind im allgemeinen PTZ > 50% und Thrombozytenzahl > 50.000/l, bei höherer Thrombozytenzahl kann auch mit geringerer PTZ (z.B. 40%) eine Feinnadelbiopsie durchgeführt werden. Aufgrund der Besonderheit der arteriellen Blutversorgung eines HCC im Vergleich zu anderen Raumforderungen der Leber können moderne bildgebende Verfahren, wie CT und MR mit Kontrastmittel das Anfärbeverhalten in der arteriellen Phase und das wash-out Verhalten in der venösen Phase beurteilen(8). Das HCC ist durch eine arterielle Hypervaskularisation und eine nachfolgende schnelle wash-out Phase, die in der portalen Sequenz als hypovaskulär erscheint, charakterisiert. Ein ähnliches Verhalten zeigen nur gelegentlich Metastasen von neuroendokrinen Tumoren oder Nierenzellkarzinomen, welche sehr selten im Zusammenhang mit zirrhotischen Lebern auftreten. Die Abfolge der diagnostischen Tests ist von der Größe der Läsion in einer zirrhotischen Leber abhängig.

Läsionen > 1 cm im Durchmesser

Bis zum Jahr 2010 wurde zwischen Läsionen >2 cm Durchmesser und Läsionen 1-2 cm Durchmesser hinsichtlich der nicht-invasiven Diagnostik unterschieden(9). Die neuen internationalen Leitlinien machen diese Unterscheidung nicht mehr. Zeigt die Läsion eine arterielle Hypervaskularisation mit dem typischen wash-out Zeichen in einem dynamischen bildgebenden Verfahren (4-phasisches Kontrastmittel-verstärktes CT, dynamisches MR mit Kontrastmittel), so kann die Diagnose auch ohne Histologie definitiv gestellt werden; der positiv-prädiktive Wert für die Präsenz eines HCCs ist größer 95%(10). Dem AFP kommt in dieser Situation keinerlei Bedeutung mehr zu. Bei atypischen Anfärbeverhalten in einer Bildgebung (CT oder MR) wird meist die andere Bildgebung (MR oder CT) oder sofort eine Biopsie durchgeführt. Sollte die zweite Bildgebung typisch sein, so gilt die Diagnose HCC als erwiesen. Sollten beide Bildgebungen nicht typisch sein, so ist die Feinnadelbiopsie zur histologischen Sicherung der Diagnose indiziert. Im Falle einer Läsion in einer nicht-zirrhotischen Leber sollte die Diagnose auf jeden Fall histologisch gesichert werden.

Empfehlung: Läsionen > 1 cm können als HCC diagnostiziert werden, wenn sie in einem dynamischen Bildgebungsverfahren ein typisches Anfärbeverhalten und typisches wash-out aufweisen. (Evidenzgrad 2)

Läsionen < 1 cm im Durchmesser

Läsionen mit einem Durchmesser < 1 cm haben auch in einer zirrhotischen Leber eine Wahrscheinlichkeit von nur ca. 50% einem HCC zu entsprechen. Wenn sie nicht die typische arterielle Hypervaskularisation aufweisen, so sinkt die Wahrscheinlichkeit noch weiter ab. Umgekehrt korrespondieren nicht immer Knoten dieser Größe und eindeutiger arterieller Hypervaskularisation mit einer histologischen Diagnose eines HCC. Für diese Läsionen wird eine engmaschige (3-monatige) sonographische Überwachung und bei Größenzunahme >1 cm Durchmesser entweder eine nicht-invasive Diagnose mittels typischer Bildgebung (siehe oben) oder eine histologische Diagnosesicherung mittels Feinnadelbiopsie empfohlen. Findet sich über einen Zeitraum 1-2 Jahren keine Vergrößerung so spricht dies gegen einen malignen Tumor, die Surveillance Intervalle sollten wieder auf die üblichen 6-Monate reduziert werden.

Empfehlung: Läsionen < 1 cm sollen alle drei Monate mittels Ultraschall überwacht werden; bei Größenzunahme >1 cm Durchmesser wird eine Diagnosesicherung (nicht-invasiv oder histologische Abklärung) empfohlen, bei gleichbleibender Größe über 1-2 Jahre wird auf das übliche 6-monatige Überwachungsintervall zurückgekehrt. (Evidenzgrad 3)

Surveillance

Empfehlung: Patienten mit Leberzirrhose sollen einem Überwachungsprogramm mittels Ultraschall alle sechs Monate zugeführt werden (Evidence Grad 2)

Empfehlung: Eine routinemäßige Bestimmung von AFP ist für eine Surveillance wegen geringer Sensitivität nicht geeignet.

5.4. Therapie des HCC

Der Erfolg lokaler ablativer Therapiemaßnahmen wird üblicherweise 1-2 Monate nach der Intervention mittels kontrast-verstärkten CT oder MR ermittelt; ein Fehlen einer Kontrastmittelaufnahme in den Tumor wird als Nekrose interpretiert, Kontrastmittelaufnahme am Rand der Läsion stellen vitale Tumoranteile dar und sollen in weiteren Behandlungen therapiert werden. Die RECIST-Kriterien des Tumorsprechens wurden im Falle von HCC durch die mRECIST-Kriterien, die nicht nur die Veränderung der morphologischen Tumorgöße, sondern auch die Tumoralvitalität nach CT-Kriterien berücksichtigt, ergänzt(11). Prinzipiell ist der primäre Erfolgsparameter in der Behandlung des HCC das Gesamtüberleben. Neben dem Gesamtüberleben ist die Zeit bis zur

Progression von Interesse. Wegen der entscheidenden Bedeutung der Grundkrankheit Leberzirrhose für das Überleben und der fachspezifischen Therapie der Komplikationen der Leberzirrhose sollte ein Zusatzfacharzt für Gastroenterologie und Hepatologie in die Therapieentscheidung und das klinische Management von Patienten mit HCC involviert sein.

5.5. Resektion

Die chirurgische Resektion ist Therapie der ersten Wahl in nicht fortgeschritten zirrhotischen Patienten, die jedoch nur 5-10% der HCC Fälle in westlichen Ländern ausmachen. Einige Patienten mit Leberzirrhose können nach strenger Selektion der chirurgischen Resektionstherapie zugeführt werden, wobei eine frühzeitig gestellte Diagnose im asymptomatischen Stadium der Erkrankung, eine bessere Abschätzung der funktionellen Leberreserve und Verbesserungen der chirurgischen Technik mit geringerem Blutverbrauch zur Optimierung des klinischen Outcomes beigetragen haben. Ideale Kandidaten für die Resektionstherapie sind Patienten mit einem einzelnen HCC Knoten in einer Child-Pugh A Zirrhose und erhaltener Leberfunktion (normales Bilirubin). Die Abschätzung der Leberfunktion kann entweder mit der Indocyaningrün Eliminations-technik oder durch die indirekte Messung des Pfortaderdrucks mittels invasive Messung eines Wedgedruckes in einer Lebervene erfolgen. An unserem Zentrum werden meist beide Verfahren an einem potentiellen Resektionskandidaten angewandt. Werden Kandidaten ohne klinisch relevante portale Hypertension (Venendruckgradient $<10\text{mmHg}$, keine Ösophagusvarizen, keine Splenomegalie, Blutplättchen $>100\ 000/\text{mm}^3$) und gleichzeitig normalem Bilirubin selektiert, so erreichen diese Patienten eine 5-Jahres-Überlebensrate von 70%, wo hingegen bei Patienten mit klinisch relevanter portaler Hypertension und abnormalem Bilirubin diese nur 25% beträgt(12). Eine Resektion ist HCC größenunabhängig sinnvoll, wenn die zuvor beschriebenen Kriterien vorliegen.

Das Langzeitüberleben nach Resektion wird durch die Tumorrezidivrate, die nach 3 Jahren ca. 50% ausmacht stark beeinflusst. Die hohe Rezidivrate ist einerseits durch eine Dissemination aus dem Primärtumor, andererseits durch eine de novo Entstehung in der als Präkanzerose aufzufassenden Leberzirrhose bedingt. Wesentliche Rezidivprädiktoren sind die mikrovaskuläre Invasion bzw. bereits zusätzliche Tumorabsiedelungen vor der chirurgischen Resektion. Es ist zur Zeit keine effektive adjuvante oder neoadjuvante Chemotherapie bekannt, um die Rezidivraten zu senken; der adjuvante Einsatz des Multikinase Inhibitors Sorafenib wird gerade in einer grossen Phase-III Studie untersucht, die Daten werden aber nicht vor 2014 erwartet.

Empfehlung: Patienten mit einem HCC Knoten soll die chirurgische Therapie offeriert werden, wenn keine Zirrhose oder eine Zirrhose mit gut erhaltener funktioneller Reserve (Child A, Performance Status 0, normales Bilirubin, Lebervenenendruckgradient $< 10\text{mmHg}$) (Evidenzgrad 2 Kohortenstudie) vorliegt.

Empfehlung: Eine neo-adjuvante oder adjuvante Therapie zusätzlich zur chirurgischen Resektion ist derzeit nicht durch Daten untermauert (Evidenzgrad 2).

5.5.1. Resektion vor Lebertransplantation (bridge to transplant, salvage)

Auch der Einsatz der Leberresektion als „Bridging“-Verfahren wurde beschrieben. 79% der primär resezierten Patienten waren bei Auftreten eines Tumorrezidivs noch potentielle Kandidaten für eine Lebertransplantation, das Gesamtüberleben (OS) sowie das rezidivfreie Überleben (RFS) war ohne Unterschied zu Patienten, die eine primäre Lebertransplantation erhielten. Diese Resultate legen die Möglichkeit einer neuen Therapiestrategie nahe, nämlich Patienten mit einem sowohl resektablen als auch transplantablen HCC primär einer Leberresektion zu unterziehen

und erst bei Auftreten eines Rezidivs eine Lebertransplantation durchzuführen („Salvage Transplantation“).

Zwar ist die Wahrscheinlichkeit eines HCC Rezidivs nach Leberresektion hoch, jedoch ergab die Arbeit von Poon et al., dass 36% bzw. 22% der Patienten 5 bzw. 10 Jahre nach Resektion immer noch frei von einem Rezidiv sind und die Transplantation somit bei einem Teil der Patienten nicht mehr notwendig war(13). Allerdings ist die Übertragbarkeit dieser Daten aus Hong Kong in einer Asiatischen Patientenpopulation mit Hepatitis B-assoziiertem HCC und einem vergleichsweise hohen Anteil an Patienten mit nicht-zirrhotischer Leber auf unser Patientenkollektiv nicht unbedingt gewährleistet.

Empfehlung: Eine Leberresektion schließt eine nachfolgende Lebertransplantation nicht aus

5.6. Lebertransplantation

Die Lebertransplantation wird für gut selektierte Patienten mit hepatozellulärem Karzinom als eine kurative Maßnahme angesehen: sie heilt sowohl den Tumor als auch die als Präkanzerose aufgefasste zugrunde liegende Leberzirrhose. Als optimale Kandidaten werden Patienten mit entweder einer einzigen HCC Läsion ≤ 5 cm oder bis zu 3 Knoten je < 3 cm angesehen (Mazzaferro oder Mailand-Kriterien)(14). Damit kann eine 70%ige 5-Jahres-Überlebensrate mit einer Rezidivrate $< 15\%$ erreicht werden. Ob eine vorgeschlagene Erweiterung der Kriterien auf Einzeltumore bis zu 6,5cm Größe oder 3 je $< 4,5$ cm Durchmesser tatsächlich ebenfalls ein 5-Jahres-Überleben $> 70\%$ erreichen lässt, ist unklar(15). Der wichtigste Parameter zur Voraussage eines Rezidivs nach Lebertransplantation ist die mikro- und makroskopische Gefäßinvasion in die Leber(16), die mit der Tumorgöße und Tumorzahl korreliert, sodass die Erweiterung der Transplantationskriterien, auch wegen des Mangels an Spenderorganen, ein sehr umstrittenes Thema ist.

Aufgrund der sich laufend verlängernden Wartezeit auf eine Lebertransplantation kommt es zu einer beträchtlichen Drop-out Rate von der Warteliste, die bis zu 50% betragen kann. Eine Chemoembolisation, perkutane Radiofrequenzablation(17) oder Resektion(18) während der Wartezeit auf eine Lebertransplantation kann vielleicht die Drop-out Rate von der Warteliste reduzieren(19-20), kontrollierte Daten fehlen jedoch bisher, sodass die Sinnhaftigkeit dieses Vorgehens bisher nicht abgesichert ist.

Empfehlung: Die Lebertransplantation ist eine optimale Option in BCLC Stadium A (1 HCC < 5 cm oder maximal 3 HCC ≤ 3 cm in einer Child A / B Zirrhose, Performance Status 0), aber auch bei fortgeschrittener Grundkrankheit (Child B, C), wenn der Tumor innerhalb der Mailand-Kriterien ist (Evidenzgrad 2, Case Series).

Empfehlung: Eine präoperative lokale Therapie (Radiofrequenzablation, Chemoembolisation, Alkoholinstillation, Resektion) kann angeboten werden. Evidenzgrad 2

5.7. Prioritätslistung für Lebertransplantation

Die Organallokation bei chronischen Lebererkrankungen erfolgt nach dem MELD Schema(21). Bei Patienten mit einem HCC ist die Wartezeit wegen der Tumorprogression und der Gefahr des Drop-out entscheidend und es werden daher Patienten mit einem HCC in allen Allokationssystemen speziell gereiht(22). Bei UNOS und Eurotransplant fällt das HCC unter die Standard Exceptions. In Wien bekommen die Patienten als Basis die Punkte des Labor MELD (falls MELD < 15 so erhalten sie als Basis 15 Punkte) und dann pro Monat Wartezeit 1 Punkt dazu.

5.8. Lebendspende Lebertransplantation

Eine Option für Patienten mit kleinem HCC und noch gut erhaltener Leberfunktion ist auch die Leber-Lebendspende, bei der dem Spender in den meisten Fällen der rechte Leberlappen entnommen wird. Dieses Verfahren ist planbar und es entfällt die Wartezeit. Bei Einhalten der Mailand-Kriterien konnte eine japanische Gruppe für diese Methode nach 3 Jahren eine Überlebenschance von 78% und ein Disease Free Survival von 79% zeigen(23). Mit besonderer Aufmerksamkeit muss jedoch die peri- und postoperative Morbidität bei den Spendern beobachtet werden. Die Spender-Mortalität liegt weltweit bei 0,3-0,5%.

5.9. Histopathologische Befunderstellung

5.9.1. Einleitung

Um eine standardisierte und qualitativ hochwertige histopathologische Befunderstellung gewährleisten zu können sind von klinischer Seite folgende Angaben erforderlich:

- Angabe des Präparatetyps (s. bei makroskopischer Beschreibung)
- Lokalisationsangabe bzw. Segmentbezeichnung bei Segmentresektaten
- Verdachtsdiagnose bzw. bereits vorliegende (auswertige) präoperative histopathologische Biopsie-Diagnose
- bekannte Lebererkrankungen
- bei intraoperativ suspekten Resektionsrändern (z.B. Lebervene,...) empfiehlt es sich Fadenmarkierungen anzubringen, und diese entsprechend auf der Anweisung anzuführen.

5.9.2 Histopathologische Aufarbeitung entsprechend dem Operationspräparat

Makroskopische Beschreibung

- Angabe des Präparatetyps
 - Segmentresektat (atypisch/typisch) inkl. Segmentbezeichnung
 - (erweitertes) Hemihepatektomiepräparat links/rechts;
 - Leberexplantat
- Maße (Leber/ev. mitresezierte Gallenblase)
- Tumorgroße
 - Anzahl der Tumorknoten – mit – wenn möglich – Zuordnung zu entsprechendem Segment
 - Größter Durchmesser jedes Tumorknotens
 - Makromorphologische Aspekt des Tumorknotens sowie der tumorfreien Leber
 - Angabe des Abstandes Tumor – RR

Aufarbeitung

- a. Für Segmentresektate und Hemihepatektomien gilt:
 - i. mind. 1 Tumorblock pro cm Tumor (davon mind. 1 Block Tumor/Normalgewebe-übergang)
 - ii. mind. 1 Block RR
 - iii. 1 Block tumorfreies Gewebe (Mindestabstand zum Tumor sollte 2 cm betragen) – gefärbt mit HE, BB und CAB
- b. Für Explantate gilt:
 - i. mind. 1 Tumorblock pro cm Tumor (davon mind. 1 Block Tumor/Normalgewebe-übergang)
 - ii. Hilus-RR

- iii. Hilus-Lymphknoten
- iv. mind. jeweils 1 Block tumorfreies Gewebe peripher UND zentral (Mindestabstand zum Tumor sollte 2 cm betragen) – gefärbt mit HE, BB und CAB

5.9.3 Mikroskopische Beschreibung und Histopathologische Befunderstellung

Die schriftliche Diagnosestellung sollte die Hauptfaktoren der mikroskopischen Beurteilung erfassen und zusätzlich ein Grading und Staging nach den aktuellsten TNM-Kriterien aufweisen.

Folgende Minimalanforderungen sind an einen standardisierten, histopathologischen Befund zu stellen:

- Angabe des Präparatetyps
 - Segmentresektat (atypisch/typisch) inkl. Segmentbezeichnung
 - (erweitertes) Hemihepatektomiepräparat links/rechts;
 - Leberexplantat
- Klassifikation der Tumoren nach den aktuellen Richtlinien der WHO
 - mit Ausnahme des fibrolamellären Karzinoms hat eine weitere histologische Untergliederung in Wachstumstyp (trabekulär, pseudoglandulär,) keine prognostische oder therapeutische Relevanz.
 - in Fällen mit fraglich gemischt hepatozellulär-cholangiozellulär differenziertem Karzinom können immunhistochemische Färbungen (CK 7, CK 8, CK18, CK19, Hep M) hilfreich sein
- Histopathologisches Grading (G1–G4) nach Edmonson und Steiner
- pT- und pN – Kategorie nach den aktuellen Richtlinien der UICC
 - pT: Die Bestimmung erfordert die Anzahl und Größe der Tumorknoten und ihre Lagebeziehung zu größeren anatomischen Strukturen (Pfortader, viscerales Peritoneum um...). Diese Faktoren sollten zusätzlich zur Verschlüsselung in das pTNM-Stadium in einer beschreibenden Diagnose schriftlich festgehalten werden, da die Definitionen der T-Stadien über die Jahre hinweg wechseln.
 - Bei durchgeführter Lymphknotendissektion gilt aktuell die Mindestanforderung von 3 untersuchten Lymphknoten. In jedem Fall sollte die Anzahl der untersuchten Lymphknoten und ggf. ihre Lokalisation im Befund angegeben werden.
- Beurteilung des Resektionsrandes zur Bestimmung der R-Situation
- Beurteilung des Tumorresponse nach neoadjuvanter Therapie
 - Bei präoperativer Therapie ist eine Aussage über den vitalen Tumoranteil in Prozent zu treffen.
- Stellungnahme zur Histologie des nichttumorösen Lebergewebes
 - insbesondere bezüglich zugrundeliegender prognose- und therapierelevanter Erkrankungen (z. B. Virushepatitis, Hämochromatose) mit entsprechender Stadieneinteilung, z.B. Stadieneinteilung nach Ludwig bei Virushepatitis, Stadieneinteilung nach Scheuer bei PSC, NAFLD Aktivitätsscore (NAS) bei NASH.

5.9.4. Befundbeispiele

Befundbeispiel 1:

Atypisches Segmentresektat (klin. Angabe Segment VIII) mit mittelhochdifferenziertem hepatozellulärem Karzinom ohne nachweisbaren Gefäßeinbruch, RR tumorfrei.

Grading+Staging HCC: Grad 2 nach Edmonson und Steiner, pT1 (2 cm) V0 pNX, RR tumorfrei.

NB: Chronische Hepatitis (lt. klin. Angabe Typ B) mit geringgradiger portaler und geringgradiger lobulärer Entzündungsaktivität bei herdförmig zirrhotischem Umbau.

Grading+Staging Hepatitis B: portal 2, lobulär 2, Fibrosestadium 4 nach Ludwig.

Befundbeispiel 2:

Leberexplantat mit multifokalem mittelhochdifferenziertem hepatozellulärem Karzinom (4 Tumorknoten) mit nachweisbarem Gefäßeinbruch und drei tumorfreien hilären Lymphknoten bei nutritiv-toxisch bedingter Leberzirrhose, die Tumorknoten durch Explantation in toto reseziert.

Grading+Staging: Grad 2 nach Edmonson und Steiner, pT2 (multiple; <5cm) V1 pN0 (0/3), RR tumorfrei.

(Literaturangaben Histopathologische Befundbesprechung siehe Literatur Pkt. 24-30)

5.10. Loco-regionäre Behandlungsmodalitäten

Eine Reihe von nicht chirurgischen loco-regionären Behandlungsmodalitäten wurde für Patienten entwickelt, die entweder aufgrund der Schwere der zugrundeliegenden Lebererkrankung oder des fortgeschrittenen Stadiums des HCC für chirurgische Interventionen nicht in Frage kommen. Die Zerstörung der Tumorknoten wird entweder durch das Einbringen von chemischen Substanzen wie Alkohol oder Essigsäure erreicht, durch thermische Zerstörung des Tumors (Radiofrequenz-

(RFA), Mikrowellen-, Laser- oder Kryoablation) oder durch transarterielle Techniken (Embolisation TAE, Chemoembolisation TACE, ⁹⁰Yttriumsphären Radioembolisation).

Der Erfolg lokaler ablativer Therapiemaßnahmen wird üblicherweise ein 4-8 Wochen nach der Intervention mittels kontrastverstärkten CT ermittelt; ein Fehlen einer Kontrastmittelaufnahme in den Tumor wird als Nekrose interpretiert, eine Kontroll-CT / MR mit Kontrastmittel im Intervall wird alle drei Monate angestrebt. Kontrastmittelaufnahme am Rand der Läsion stellt vitale Tumorteile dar und sollen in weiteren Behandlungen therapiert werden, bis komplette Nekrose erreicht wird. Die RECIST-Kriterien des Tumorsprechens wurden im Falle von HCC durch mRECIST-Kriterien, die nicht nur die Veränderung der morphologischen Tumorgöße, sondern auch die Tumurvitalität nach CT-Kriterien berücksichtigt, ergänzt(11).

5.11. Perkutane Alkoholinstitution (PEI)

Für singuläre sehr kleine Tumoren (< 2cm im DM) wird eine Alkoholinstitution als kurative Therapie angesehen; ausgewählte Kandidaten mit Child Pugh A Zirrhose und kompletter Tumorablektion erreichen eine 5-Jahres-Überlebensrate von 50%(31). Bei Tumoren > 2 cm wird die Alkoholinstitution nicht kurativ, sondern lediglich in palliativer Intention eingesetzt. Es wird steriler 95% Äthylalkohol eingesetzt; unter bildgebender Kontrolle (meist US, gelegentlich auch CT oder MR) werden in den Tumor 10-50 ml pro Sitzung instilliert. Nach mehreren Sitzungen (meist ca. 3) im Abstand von ca. zwei Wochen wird die residuale Tumolvaskularisation mittels Kontrast-CT oder dynamischer MR beurteilt.

Empfehlung: PEI kann ausgewählten Patienten mit HCC < 2 cm als kurative Therapie oder als bridging-Therapie bis zur Transplantation angeboten werden. (Evidenzgrad 2, case-series)

5.12. Radiofrequenzablation (RFA)

Die Radiofrequenzablation ist in der Lage bessere objektive Tumorresponseraten wie PEI in weniger Behandlungssitzungen zu erreichen. Eine RFA verbessert die Prognose von HCC gegenüber PEI-Behandlung bei Tumoren < 4cm Durchmesser(32). Für beide Verfahren gelten die Tumorgöße und die Morphologie (inkapsulierte gegen invasiv wachsende Tumoren) als prädiktive Faktoren für das Ansprechen auf den Tumor. (siehe SOP RFA-HCC Kettenbach 2008). In einer Meta-Analyse konnte sowohl eine besser Tumorkontrolle als auch ein besseres Gesamtüberleben für die RFA gegenüber der PEI gezeigt werden(33). Zudem konnte in einer prospektiven randomisierten Studie von resektablen HCC-Patienten gezeigt werden, dass das Gesamtüberleben und auch die Zeit zur Progression für die RFA gleich der Leberresektion sind(34). Die RFA gilt somit als gleichwertige kurative Therapie wie die Resektion, wobei ebenso wie bei der Resektion eine hohe Wahrscheinlichkeit der de novo Tumorentstehung in der Zirrhoseleber besteht (70% nach 5 Jahren)(35).

Empfehlung: RFA ist für HCC-Knoten > 2 cm effektiver als PEI (Evidenzgrad 1, RCT) und kann Patienten als bridging-Therapie zur OLT angeboten werden, oder als kurative Therapie für Patienten die keine Kandidaten für Resektion oder Transplantation sind. Bei sehr frühen HCC (BCLC 0) ist die RFA als gleichwertige Erstlinientherapie zur Resektion anzusehen. (36)

5.13. Transarterielle (Chemo)Embolisation

Transarterielle Interventionstherapien werden hauptsächlich für große nicht-resektable HCC ohne Option für Resektion, Lebertransplantation oder perkutane Ablationsverfahren eingesetzt. Sie sind üblicherweise palliativ in ihrem Ansatz. Über viele Jahre wurde die transarterielle Chemoembolisation mit Lipiodol und Doxorubicin durchgeführt, seit 2 Jahren wird bei uns allerdings die Mehrzahl der TACEs mittels Drug-eluting Beads (DEB-TACE) durchgeführt, welche eine vergleichbare Wirksamkeit bei deutlich weniger Nebenwirkungen aufweist (37). Ein systematischer Review von randomisierten kontrollierten Studien zeigt, dass bei Patienten mit kompensierter Leberzirrhose und gutem funktionellen Status (Child-Pugh A/B) die arterielle Chemoembolisation, nicht jedoch die Embolisation allein, das Zwei-Jahres Überleben (42% vs. 27%) verbessern kann (38). Ein Postembolisationssyndrom, das mit Bauchschmerzen, Fieber und gelegentlicher Verschlechterung der Leberfunktion und Auftreten von Aszites und hepatischer Enzephalopathie assoziiert ist, ist eine häufig beobachtete Nebenwirkung. Aus diesem Grunde ist diese Therapie für Patienten mit fortgeschrittener Lebererkrankung (Child-Pugh C) und kompletter Pfortaderthrombose kontraindiziert. Somit sind die besten Kandidaten Patienten mit kompensierter Leberzirrhose mit multinodulären Tumoren ohne vaskuläre Invasion oder extrahepatische Ausbreitung. Die applizierten Doxorubicin-Dosen wurden rezent modifiziert und sollten 50-60 mg Doxorubicin pro Eingriff nicht übersteigen, die Gesamtdoxorubicin-Dosis sollte 600 mg nicht überschreiten. Ref. ÖGGH-ÖGIR-ASSO-ÖGHO Konsensus, WikiWo 2011

Empfehlung: TACE ist Therapie der Wahl mit nicht-kurativer Intention bei Patienten mit großen (> 5 cm) oder multifokalen HCC und verlängert das Überleben (Evidenzgrad 1, Metaanalyse).

5.14. Lokale Bestrahlung

Eine Radiotherapie kann beim Leberzellkarzinom in definitiver, für Bridging, neoadjuvanter oder palliativer Indikationsstellung zum Einsatz kommen.

Bei einer zur Zeit nur sehr geringen Anzahl randomisiert kontrollierter Studien basiert die Evidenz für die Therapieempfehlungen internationaler Leitlinien (ESMO, NCCN) derzeit nur auf Metaanalysen von Phase 2 Studien und retrospektiver Kohorten und Analysen von Populationsdatenbanken (Huo 2015, Qi 2015, Abdel-Rahman 2017, Rajyaguru 2018).

Stereotaktische Radiotherapie

Mittels stereotaktischer Radiotherapie kann eine ablative Strahlendosis auf den Tumor bei gleichzeitiger Reduktion der Dosisbelastung angrenzender Risikostrukturen erzielt werden. In Phase I und II Studien konnte mit stereotaktischer Therapie eine hohe lokale Kontrolle bei guter Verträglichkeit gezeigt werden (Tse 2008, Bujold 2013, Wahl 2016). Zahlreiche weitere Studien belegen eine vielversprechende Effektivität und Sicherheit.

Partikeltherapie

Mit der Partikeltherapie (Protonentherapie, Kohlenstoffionentherapie) steht eine neue Radiotherapie-technologie zur Verfügung, die bei geringer Belastung des umgebenden Leberparenchyms eine hohe Tumorkontrollrate bei hepatozellulärem Karzinom und Cholangiokarzinom ermöglicht (Qi 2015, Hong 2016, Bush 2016). In einer Phase 2 Studie mit hypofraktionierter Protonentherapie bei HCC und iCCC konnte für HCC Patienten bei einer medianen Tumorgroße von 5 cm eine 2-Jahres-Lokalkontrollrate von 94,8% und ein 2-Jahres-Gesamtüberleben von 63,2% mit sehr guter Verträglichkeit erzielt werden (Hong 2016).

Kombinierte Behandlung

Eine kombinierte Behandlung mittels TACE und nachfolgender Radiotherapie wurde in einem systematischen Review und Metaanalyse von 25 Studien (11 randomisiert kontrollierte Studien) bei nicht-resektablen Leberzellkarzinom untersucht. Die Behandlung mittels TACE und nachfolgend Radiotherapie zeigte sich im Vergleich zu einer alleinigen Therapie mit TACE bezogen auf das 1-Jahres-Überleben und der Rate an kompletten Response überlegen (Huo 2015). Der Überlebensvorteil verbesserte sich progressiv für die Werte im 2-,3-,4- und 5-Jahres-Überleben. In einer randomisierten Phase II Studie wurde bei Leberzellkarzinomen mit makroskopischer Gefäßinvasion eine Behandlung mit Sorafenib verglichen mit einer Behandlung mittels TACE gefolgt von einer Radiotherapie (Yoon 2018). Der TACE-Radiotherapie-Arm zeigte einen radiologisch verbesserten Response, eine verlängerte mediane Zeit bis zur Progression und eine verlängerte mediane Überlebenszeit (55 versus 43 Wochen).

Neoadjuvante Therapie

In einer randomisiert kontrollierten Studie erhielten Leberzellkarzinom-Patienten mit Pfortadertumorthrombus eine neoadjuvante Radiotherapie gefolgt von der Leberresektion versus eine alleinige Resektion. In der vorbehandelten Gruppe wurde ein 2-Jahres Überleben von 27,4% versus 9,4% bei alleiniger Resektion erreicht (Wei 2019).

Palliative Therapie

Eine palliative Radiotherapie (Tele-/Brachytherapie) kann zur Symptomkontrolle im Bereich des Primums (Schmerzen, Rupturgefahr) als auch bei Metastasen (Knochen, Hirn) eingesetzt werden.

Empfehlung für Radiotherapie des Leberzellkarzinoms

NCCN

Die aktuellen „National Comprehensive Cancer Network“- (NCCN-) Guidelines for Hepatobiliary Cancer (V1.2019) empfehlen auf Basis einer Kategorie-2A-Empfehlung (einheitlicher Konsens basierend auf niedrigem Evidenzgrad) für das potenziell resektable HCC optional eine Radiotherapie, wenn eine Resektion nicht möglich ist und andere lokale Verfahren nicht geeignet sind oder versagt haben. Eine analoge optionale Empfehlung besteht für nicht-resektable HCC.

ESMO

Die aktuellen ESMO-Guidelines für die Behandlung des hepatozellulären Karzinoms empfehlen für Karzinome im Stadium BCLC 0-A und einer Größe bis 3cm eine stereotaktische Radiotherapie bei Tumoren mit hohem Risiko für Therapieversagen einer thermalen Ablation (Lokalisation). (Evidenz: III, prospektive Kohortenstudien, Empfehlungsgrad: C, optional)

neu Text Schmid Rainer

5.15. Medikamentöse Therapie

Weder eine Chemotherapie noch eine hormonelle Therapie mit Tamoxifen oder Somatostatin-Analoga konnten in randomisierten, kontrollierten Studien eine überzeugende Wirksamkeit zeigen.

Sorafenib, einem oral einsetzbaren Multikinaseinhibitor gegen VEGFR, PDGFR und cKIT stellt aktuell den Standard der systemischen Therapie beim HCC dar(39). Sorafenib (Nexavar[®]) wirkt einerseits antiangiogenetisch, andererseits direkt antiproliferativ und proapoptotisch. In einer großen Phase 3 Studie an 600 Patienten mit fortgeschrittenem HCC (BCLC Stadium C) aber exzellenter Leberfunktion (Child-Pugh A) konnte sowohl das Gesamtüberleben (medianes Überleben 34,4 Wochen in der Placebokontrolle vs. 46,3 Wochen in der Sorafenib-Gruppe) als auch die Zeit bis zur symptomatischen Progression (Progressionsfreiheit der Placebogruppe 42%, in der Sorafenibgruppe 62% nach 4 Monaten) verlängert werden (40). Dosierung: 2x2 Tbl. Sorafenib a 200 mg (Nexavar[®]) Entscheidend für den Erfolg der Studie war die Selektion von Patienten mit exzellenter Leberfunktion. Ein Therapieerfolg wird durch Kontrast-CT oder dynamische MR alle drei Monate überprüft. Derzeit ist unklar, ob diese Therapieeffekte auch bei Patienten mit eingeschränkter Leberfunktion Child B) noch zum Tragen kommen, bei Child C Leberdysfunktion ist Sorafenib jedenfalls nicht mehr indiziert (41). Weiters ist unklar, ob Patienten von einer Kombinationstherapie (z.B. mit TACE) zusätzlich profitieren können, was allerdings in prospektiven Studien untersucht wird.

Im Falle eines Versagens der Sorafenib-Therapie gibt es derzeit keine etablierte Zweitlinien-Therapie, entsprechende Studien rekrutieren allerdings gerade, wobei zumindest eine Studie bisher negativ verlief. Daten werden in den nächsten 1-2 Jahren erwartet.

Empfehlung: Sorafenib ist Therapiestandard für HCC BCLC Stadium C bei Patienten mit exzellenter Leberfunktion (Child A Zirrhose) (Evidenzgrad 1, RCT)
Kombinationstherapien mit Sorafenib (z.B. mit TACE oder PEI) sollen derzeit nur innerhalb klinischer Studien erfolgen.

Empfehlung: Tamoxifen, Somatostatin-Analoga und Antiandrogene können nicht als Therapie empfohlen werden (Evidenzgrad 1, Metanalyse).

Empfehlung: Systemische oder intra-arterielle Chemotherapien können nicht empfohlen werden (Evidenzgrad 2, Fallserien).

6. ERLÄUTERUNGEN

keine

7. LITERATUR

1. Hucke F, Sieghart W, Schoniger-Hekele M, Peck-Radosavljevic M, Muller C. Clinical characteristics of patients with hepatocellular carcinoma in Austria - is there a need for a structured screening program? Wien Klin Wochenschr 2011.
2. Schoniger-Hekele M, Muller C, Kutilek M, Oesterreicher C, Ferenci P, Gangl A. Hepatocellular carcinoma in Austria: aetiological and clinical characteristics at presentation. Eur J Gastroenterol Hepatol 2000;12:941-948.

3. Llovet JM, Di Bisceglie AM, Bruix J, Kramer BS, Lencioni R, Zhu AX, Sherman M, et al. Design and Endpoints of Clinical Trials in Hepatocellular Carcinoma. *J Natl Cancer Inst* 2008;100:698-711.
4. Forner A, Reig ME, Rodriguez de Lope C, Bruix J. Current Strategy for Staging and Treatment: The BCLC Update and Future Prospects. *Semin Liver Dis* 2010;30:61-74.
5. Peck-Radosavljevic M. "Back to basics: Staging and Prognosis in HCC for Medical Oncologist". *J Hepatol* 2011.
6. Bruix J, Sherman M. Management of hepatocellular carcinoma: An update. *Hepatology* 2011;53:1020-1022.
7. Brunt EM, Gores G. "Pardon the interruption": comments on the International Liver Cancer Association Fourth Annual Conference, 2010. Is there really no role for liver biopsy interpretation in liver cancer? *Hepatology* 2011;53:721-722.
8. Peck-Radosavljevic M. Imaging and early diagnosis of hepatocellular carcinoma. *Minerva Gastroenterol Dietol* 2011;57:273-286.
9. Bruix J, Sherman M. Management of hepatocellular carcinoma. *Hepatology* 2005;42:1208-1236.
10. Sangiovanni A, Manini MA, Iavarone M, Romeo R, Forzenigo LV, Fraquelli M, Massironi S, et al. The diagnostic and economic impact of contrast imaging techniques in the diagnosis of small hepatocellular carcinoma in cirrhosis. *Gut* 2010;59:638-644.
11. Lencioni R, Llovet JM. Modified RECIST (mRECIST) Assessment for Hepatocellular Carcinoma. *Semin Liver Dis* 2010;30:52-60.
12. Bruix J, Castells A, Bosch J, Feu F, Fuster J, Garcia-Pagan JC, Visa J, et al. Surgical resection of hepatocellular carcinoma in cirrhotic patients: prognostic value of preoperative portal pressure. *Gastroenterology* 1996;111:1018-1022.
13. Poon RT, Fan ST, Lo CM, Liu CL, Wong J. Long-term survival and pattern of recurrence after resection of small hepatocellular carcinoma in patients with preserved liver function: implications for a strategy of salvage transplantation. *Ann Surg* 2002;235:373-382.
14. Mazzaferro V, Regalia E, Doci R, Andreola S, Pulvirenti A, Bozzetti F, Montalto F, et al. Liver transplantation for the treatment of small hepatocellular carcinomas in patients with cirrhosis [see comments]. *N Engl J Med* 1996;334:693-699.
15. Yao FY, Xiao L, Bass NM, Kerlan R, Ascher NL, Roberts JP. Liver Transplantation for Hepatocellular Carcinoma: Validation of the UCSF-Expanded Criteria Based on Preoperative Imaging. *Am J Transplant* 2007;7:2587-2596.
16. Mazzaferro V, Llovet JM, Miceli R, Bhoori S, Schiavo M, Mariani L, Camerini T, et al. Predicting survival after liver transplantation in patients with hepatocellular carcinoma beyond the Milan criteria: a retrospective, exploratory analysis. *Lancet Oncol* 2009;10:35-43.
17. Lu DS, Yu NC, Raman SS, Lassman C, Tong MJ, Britten C, Durazo F, et al. Percutaneous radiofrequency ablation of hepatocellular carcinoma as a bridge to liver transplantation. *Hepatology* 2005;41:1130-1137.

18. Belghiti J, Cortes A, Abdalla EK, Regimbeau JM, Prakash K, Durand F, Sommacale D, et al. Resection prior to liver transplantation for hepatocellular carcinoma. *Ann Surg* 2003;238:885-892; discussion 892-883.
19. Graziadei IW, Sandmueller H, Waldenberger P, Koenigsrainer A, Nachbaur K, Jaschke W, Margreiter R, et al. Chemoembolization followed by liver transplantation for hepatocellular carcinoma impedes tumor progression while on the waiting list and leads to excellent outcome. *Liver Transpl* 2003;9:557-563.
20. Forner A, Bruix J. To expand or not to expand the criteria for hepatocellular carcinoma transplantation: is downstaging the answer? *Gastroenterology* 2009;137:375-376.
21. Freeman RB, Jr. Model for end-stage liver disease (MELD) for liver allocation: a 5-year score card. *Hepatology* 2008;47:1052-1057.
22. Neuberger J. Liver allocation for patients with hepatocellular carcinoma. *Liver Transpl* 2010;16:249-251.
23. Todo S, Furukawa H. Living donor liver transplantation for adult patients with hepatocellular carcinoma: experience in Japan. *Ann Surg* 2004;240:451-459; discussion 459-461.
24. Batts KP, Ludwig J. An update on terminology and reporting. *Am J Surg Pathol* 1995;19:1409-1417.
25. Bedossa P, Poynard T., The METAVIR cooperative study group. An algorithm for the grading of activity in chronic hepatitis C. *Hepatology* 1996;24:289-293.
26. Caselmann WH, Blum HE, Fleig WE et al., Leitlinien der Deutschen Gesellschaft für Verdauungs- und Stoffwechselkrankheiten zur Diagnostik und Therapie des hepatozellulären Karzinoms <http://www.dgvs.de/download/Leitlinie12.pdf>
27. Farrell FJ, Nguyen M, Woodley S et al. Outcome of liver transplantation in patients with hemochromatosis. *Hepatology* 1994; 20: 404-10
28. Kleiner DE, Brunt EM, Van Natta M et al. Design and validation of a histological scoring system for non-alcoholic fatty liver disease. *Hepatology* 2005;41:1313-1321.
29. UICC TNM Klassifikation maligner Tumoren. Siebente Auflage. C. Wittekind, H. Meyer eds. 2010 WILEY-VCH Verlag GmbH&Co. KGaA, Weinheim
30. World Health Organization Classification of Tumours. Pathology and Genetics of Tumours of the Digestive System. Edited by Stanley R. Hamilton and Lauri A. Aaltonen. IARC 2000
31. Taniguchi M, Kim SR, Imoto S, Ikawa H, Ando K, Mita K, Fuki S, et al. Long-term outcome of percutaneous ethanol injection therapy for minimum-sized hepatocellular carcinoma. *World J Gastroenterol* 2008;14:1997-2002.

32. Lin SM, Lin CJ, Lin CC, Hsu CW, Chen YC. Radiofrequency ablation improves prognosis compared with ethanol injection for hepatocellular carcinoma < or =4 cm. *Gastroenterology* 2004;127:1714-1723.
33. Cho YK, Kim JK, Kim MY, Rhim H, Han JK. Systematic review of randomized trials for hepatocellular carcinoma treated with percutaneous ablation therapies. *Hepatology* 2009;49:453-459.
34. Chen MS, Li JQ, Zheng Y, Guo RP, Liang HH, Zhang YQ, Lin XJ, et al. A prospective randomized trial comparing percutaneous local ablative therapy and partial hepatectomy for small hepatocellular carcinoma. *Ann Surg* 2006;243:321-328.
35. Livraghi T, Meloni F, Di Stasi M, Rolle E, Solbiati L, Tinelli C, Rossi S. Sustained complete response and complications rates after radiofrequency ablation of very early hepatocellular carcinoma in cirrhosis: Is resection still the treatment of choice? *Hepatology* 2008;47:82-89.
36. Forner A, Llovet JM, Bruix J. [Hepatocellular carcinoma](#). *Lancet*. 2012 Feb 17.
37. Lammer J, Malagari K, Vogl T, Pilleul F, Denys A, Watkinson A, Pitton M, et al. Prospective randomized study of doxorubicin-eluting-bead embolization in the treatment of hepatocellular carcinoma: results of the PRECISION V study. *Cardiovasc Intervent Radiol* 2010;33:41-52.
38. Llovet JM, Bruix J. Systematic review of randomized trials for unresectable hepatocellular carcinoma: Chemoembolization improves survival. *Hepatology* 2003;37:429-442.
39. Peck-Radosavljevic M, Greten TF, Lammer J, Rosmorduc O, Sangro B, Santoro A, Bolondi L. Consensus on the current use of sorafenib for the treatment of hepatocellular carcinoma. *Eur J Gastroenterol Hepatol* 2010;22:391-398.
40. Llovet JM, Ricci S, Mazzaferro V, Hilgard P, Gane E, Blanc JF, de Oliveira AC, et al. Sorafenib in advanced hepatocellular carcinoma. *N Engl J Med* 2008;359:378-390.
41. Pinter M, Sieghart W, Graziadei I, Vogel W, Maieron A, Konigsberg R, Weissmann A, et al. Sorafenib in unresectable hepatocellular carcinoma from mild to advanced stage liver cirrhosis. *Oncologist* 2009;14:70-76.
42. Abdel-Rahman O, Elsayed Z. External beam radiotherapy for unresectable hepatocellular carcinoma. *Cochrane Database Syst Rev*. 2017; 3: CD011314.
Bujold A, Massey CA, Kim JJ et al. Sequential phase I and II trials of stereotactic body radiotherapy for locally advanced hepatocellular carcinoma. *J Clin Oncol* 2013; 31: 1631-9.
43. Bush DA, Smith JC, Slater JD et al. Randomized Clinical Trial Comparing Proton Beam Radiation Therapy with Transarterial Chemoembolization for Hepatocellular Carcinoma: Results of an Interim Analysis. *Int J Radiat Oncol Biol Phys* 2016; 95: 477-82.
44. Hong TS, et al. Multi-institutional phase II study of high-dose hypofractionated proton beam therapy in patients with localized, unresectable hepatocellular carcinoma and intrahepatic cholangiocarcinoma. *J Clin Oncol*. 2016; 34: 460-468.
45. Huo YR, Eslick GD. Transcatheter Arterial Chemoembolization Plus Radiotherapy Compared With Chemoembolization Alone for Hepatocellular Carcinoma: A Systematic Review and Meta-analysis. *JAMA Oncol*. 2015; 1: 756-65

46. Qi WX, Fu S, Zhang Q, Guo XM. Charged particle therapy versus photon therapy for patients with hepatocellular carcinoma: a systematic review and meta-analysis. *Radiother Oncol*. 2015; 114: 289-95.
47. Rajyaguru DJ, Borgert AJ, Smith AL et al. Radiofrequency ablation versus stereotactic body radiotherapy for localized hepatocellular carcinoma in nonsurgically managed patients: analysis of the national cancer database. *J Clin Oncol* 2018; 36: 600–608
48. Wahl DR, Stenmark MH, Tao Y et al. Outcomes After Stereotactic Body Radiotherapy or Radiofrequency Ablation for Hepatocellular Carcinoma. *J Clin Oncol* 2016; 34: 452-9.
49. Wei X, Jiang Y, Zhang et al. Neoadjuvant Three-Dimensional Conformal Radiotherapy for Resectable Hepatocellular Carcinoma With Portal Vein Tumor Thrombus: A Randomized, Open-Label, Multicenter Controlled Study. *J Clin Oncol* 2019; 37: 2141-2151.
50. Yoon SM, Ryoo BY, Lee SJ, et al. Efficacy and Safety of Transarterial Chemoembolization Plus External Beam Radiotherapy vs Sorafenib in Hepatocellular Carcinoma With Macroscopic Vascular Invasion: A Randomized Clinical Trial. *JAMA Oncol* 2018; 4: 661-669.
51. Tse RV, et al. Phase I study of individualized stereotactic body radiotherapy for hepatocellular carcinoma and intrahepatic cholangiocarcinoma. *J Clin Oncol*. 2008; 26: 657–664.

Guidelines

52. Vogel A, Cervantes A, Chau I, et al. Hepatocellular carcinoma: ESMO Clinical Practice Guidelines for diagnosis, treatment and follow-up. *Ann Oncol* 2018; 29: iv238-iv255.
53. National Comprehensive Cancer Network (NCCN). NCCN Clinical practice guidelines in oncology. Hepatobiliary Cancers. Version 1.2019. https://www.nccn.org/professionals/physician_gls/default.aspx

8. ÄNDERUNGEN

Datum	Version	Änderung
21.05.2012	01	Erstellung, erste Freigabe
17.09.2013	02	Änderungen Pkt 5.5
29.09.2019	03	Anpassung Layout,...